

Tretman hroničnih rana: ciljati odmah na biofilm i delovati Aquacel™ Ag+ oblogama.

Kao sekundarnu oblogu poželjno je koristiti Aquacel Foam oblogu.



| AQUACEL™ Ag+ EXTRA™ obloga | | |
|----------------------------|---------------|-----------|
| Kat. broj | Veličine | Pakovanje |
| 413566 | 5 cm x 5 cm | 10 kom. |
| 413567 | 10 cm x 10 cm | 10 kom. |
| 413568 | 15 cm x 15 cm | 5 kom. |
| 413569 | 20 cm x 30 cm | 5 kom. |

Broj i datum rešenja o upisu medicinskog sredstva u Registar: 515-02-03550-18-001 od 21.01.2019.

| AQUACEL™ Ag+ traka | | |
|--------------------|--------------|-----------|
| Kat. broj | Veličina | Pakovanje |
| 413571 | 2 cm x 45 cm | 5 kom. |

Broj i datum rešenja o upisu medicinskog sredstva u Registar: 515-02-03550-18-001 od 21.01.2019.



| AQUACEL™ foam obloga - silikonska adhezivna | | |
|---|----------------------------------|-----------|
| Kat. broj | Veličine | Pakovanje |
| 420619 | 12.5 cm x 12.5 cm | 10 kom. |
| 420624 | 25 cm x 30 cm | 5 kom. |
| 420625 | za petu, 19.8 cm x 14 cm | 5 kom. |
| 420626 | za sakralni deo, 20 cm x 16.9 cm | 5 kom. |

Broj i datum rešenja o upisu medicinskog sredstva u Registar: 515-02-03543-18-001 od 18.01.2019.

| AQUACEL™ foam obloga - neadhezivna | | |
|------------------------------------|---------------|-----------|
| Kat. broj | Veličine | Pakovanje |
| 420633 | 10 cm x 10 cm | 10 kom. |
| 420636 | 20 cm x 20 cm | 5 kom. |

Broj i datum rešenja o upisu medicinskog sredstva u Registar: 515-02-03543-18-001 od 18.01.2019.



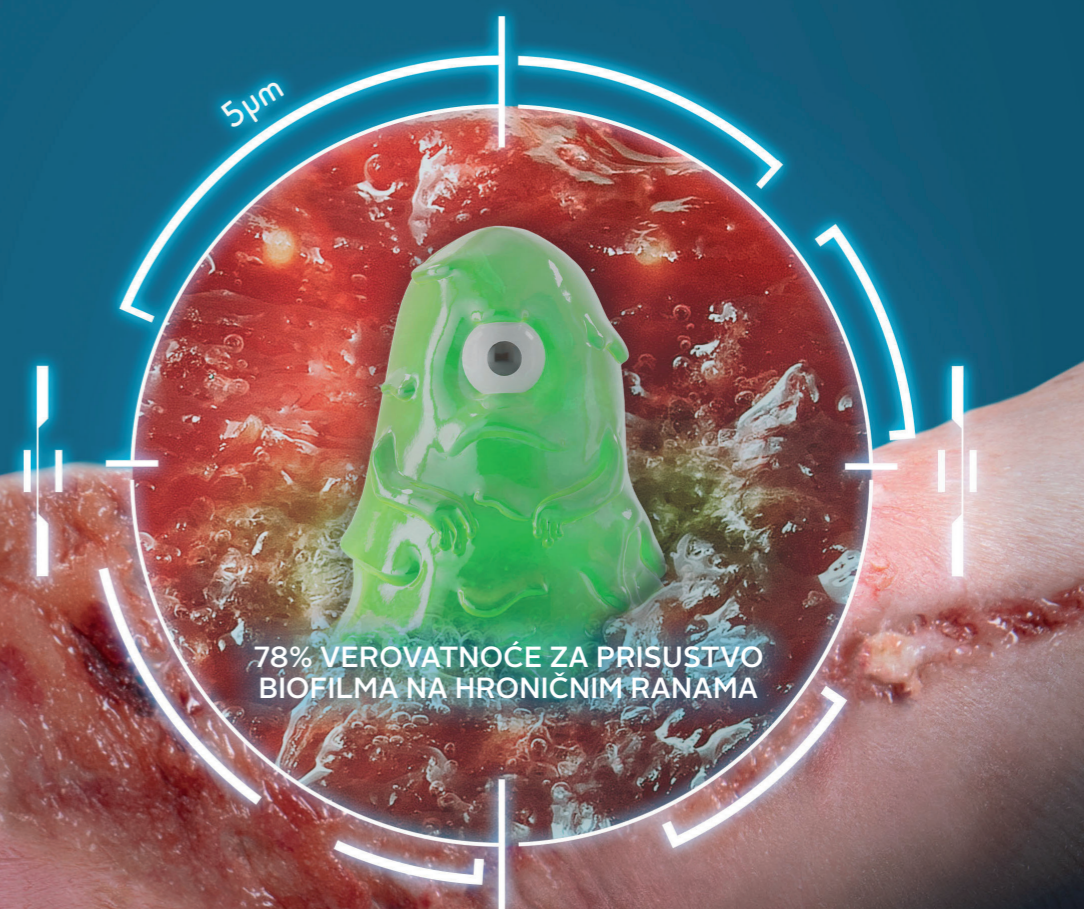1. Malone M et al. 2017. The prevalence of biofilm in chronic wounds: a systematic review and meta-analysis of published data. JWC; 20-25. 2. Hurlow, Blanz, Gaddy. Clinical investigation of biofilm in non-healing wounds by high resolution microscopy techniques. J Wound Care WUWHWS Suppl 2016; 25: S11-S22. 3. Wolcott R, Sanford N, Gabriliska R et al. Microbiota is a primary cause of pathogenesis of chronic wounds. J Wound Care WUWHWS Suppl 2016;25(10): S33-S43. 4. Percival SL, Bowler PG, 2004. Biofilms and their potential role in wound healing. WOUNDS, 16: 234-240. 5. Wolcott RD et al. Biofilm maturity studies indicate sharp debridement opens a time dependent therapeutic window. J Wound Care. 2010; 19:320-328. 6. Bowler. Antibiotic resistance and biofilm tolerance: a combined threat in the treatment of chronic infections. JWC Vol 27;No 5; 2018. 7. Hurlow, J, Couch, K, Laforet, K, Bolton, L, Metcalf, D. et al. (2015). Clinical Biofilms: A Challenging Frontier in Wound Care. Advances in Wound Care, 4(5), 295-301. 8. Metcalf, Bowler. Biofilm delays wound healing: a review of the evidence. Burns Trauma 2013; 1: 5-12. 9. Gurjala AN et al. Development of a novel, highly quantitative in vivo model for the study of biofilm-impaired cutaneous wound healing. Wound Rep Reg (2011) 19:400-410. 10. Hall-Stoodley L I et al. Towards diagnostic guidelines for biofilm-associated infections. FEMS Immunol Med Microbiol. 2012; 65:127-145. 11. Costerton JW, Stewart PS, Greenberg EP. Bacterial Biofilms: A Common Cause of Persistent Infections. 1999; 284 Science. 12. Saye D.E. Recurring and antimicrobial-resistant infections: Considering the potential role of biofilms in clinical practice Ostomy Wound Management 2007 53:4 (46-62). 13. Parsons D, Meredith K, Rowlands VJ, Short D, Metcalf DG, Bowler PG. Enhanced Performance and Mode of Action of a Novel Antibiofilm Hydrofiber® Wound Dressing. Biomed Res Int. 2016;2016:7616471. 14. Said J, Walker M, Parsons D, Stapleton P, Beezer AE, Gaisford S. An in vitro test of the efficacy of an anti-biofilm wound dressing. Int J Pharmaceutics. 2014; 474: 177-181. DOI: 10.1016/j.ijpharm.2014.08.034. 15. Composition comprising antimicrobial metal ions and a quaternary cationic surfactant WO12136968 Parsons World patent application 11th October 2012. 16. Banin E, Brady K.M. & Greenberg E.P. (2006). Chelator Induced Dispersal and Killing of Pseudomonas aeruginosa Cells in Biofilm. Appl. Environ. Microbiol. 72, 2064-2069. 17. Chen X, Stewart PS. 2000. Biofilm removal caused by chemical treatments. Wat. Res. 34: 4229-4233. 18. Seth AK, Zhong A, Nguyen KT, Hong S.J, Leung KP, Galiano RD, Mustoe TA. Impact of a novel, antimicrobial dressing on in vivo, Pseudomonas aeruginosa wound biofilm: quantitative comparative analysis using a rabbit ear model. Wound Repair Regen. 2014; 22: 712-719. DOI:10.1111/wrr.12232. 19. Hobot JA, Walker M, Newman GN, Bowler PG, 2008. Effect of Hydrofiber® wound dressings on bacterial ultrastructure. J Elect Micro; 57: 67-75. 20. T. J. Beveridge, W. S. Fyfe. Metal fixation by bacterial cell walls. Canadian Journal of Earth Sciences, 1985, 22(12): 1893-1898, https://doi.org/10.1139/e85-204.



TT Medik, distributer za ConvaTec, nosilac upisa medicinskih sredstava u Registar, Bulevar Mihajla Pupina 10D/I, 11070 Novi Beograd, Srbija, Tel: 011 311 51 52, 311 51 53, office@ttmedik.co.rs, www.ttmedik.co.rs



SAVREMENI TRETMAN RANA SA BIOFILMOM



SAMO ZA STRUČNU JAVNOST



Biofilm predstavlja značajnu prepreku u zarastanju rana

BIOFILM JE PRISUTAN NA NAJMANJE 78% HRONIČNIH RANA¹

75% RANA KOJE NE ZARASTAJU IMAJU POTVRĐENO PRISUSTVO BIOFILMA²

Biofilm je primarni uzrok hronične infekcije³ i sprečava efikasno dejstvo antibiotika i antiseptika.⁴



Teško se uništava

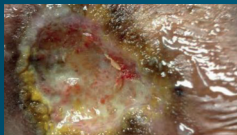


Teško se u potpunosti uklanja, čak i debridmanom. Brzo se reformira⁵ i predstavlja prekursor infekcije.⁴ Otporan je na antibiotike i antiseptike i uspešno izbegava odbrambene mehanizme organizma.^{4,6}






Odlaze zarastanje rane^{7,8}

Biofilm izaziva perzistentan i neefikasan inflamatorni odgovor.⁹ Takođe onemogućava granulaciju, formiranje tkiva i epitelizaciju.⁹

Makroskopski izgled Elektronske mikrofografije – skeniranje visoke rezolucije

1.   

2.   

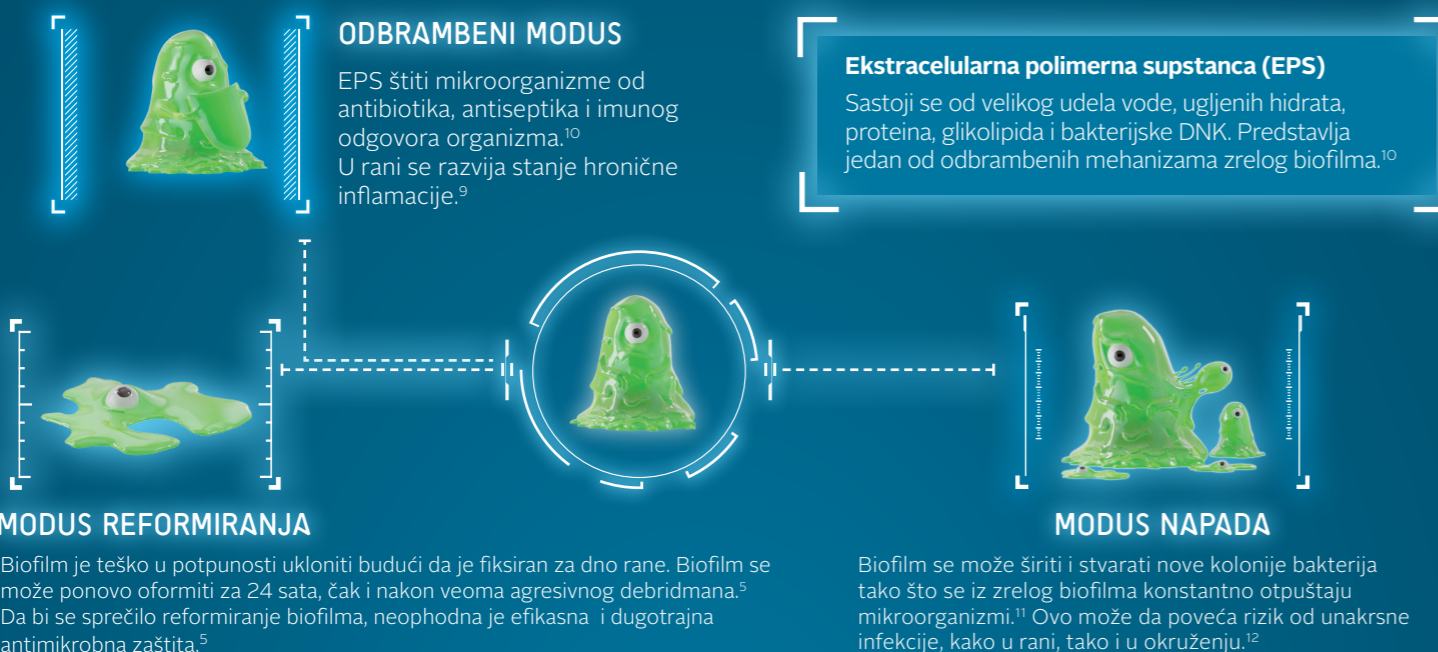
Rezultati meta-analize¹ o prevalenciji biofilma potvrđeni i kliničkom procenom više slučajeva rana sa odloženim zarastanjem²:

- Izabrano 16 rana sa odloženim zarastanjem kod kojih se kao primarni uzrok nezarastanja smatralo prisustvo biofilma.
- Mikroskopska analiza uzoraka uzetih biopsijom potvrdila je prisustvo biofilma na 75% rana.

Šta je biofilm?

Biofilm se može definisati kao skup bakterija koje se vezuju za žive i nežive površine, uronjene u zaštitni matriks koji same stvaraju – ekstracelularnu polimernu supstancu (EPS).


Kako se biofilm ponaša u rani?



Tehnologija MORE THAN SILVER™ narušava strukturu biofilma i uništava ga

Aquacel™ Ag + obloge – kombinacija dve tehnologije: Hydrofiber™ i MORE THAN SILVER™

Apsorbuje i uklanja eksudat iz rane, razoreni EPS i bakterije održavajući odgovarajuću vlažnost u rani i pospešujući zarastanje.¹³




► 1. BECL - SURFAKTANT

BeCl smanjuje površinski napon u biofilmu čime se olakšava dejstvo EDTA koji uklanja jone metala iz biofilma. BeCl i EDTA sinergistički deluju u rušenju strukture biofilma čime pomažu oblozi da apsorbuje i ukloni EPS i mikroorganizme.¹⁴⁻¹⁸

► 2. EDTA – HELATNI AGENS

Snažno privlači i vezuje jone metala koji su ključni za strukturu EPS. Time potpomaže dejstvo surfaktanta i omogućava da mikroorganizmi iz biofilma postanu dostupni dejstvu jonskog srebra.¹⁴⁻¹⁷



► 3. JONSKO SREBRO – ANTIMIKROBNI AGENS

Srebro je bezbedan antimikrobni agens širokog spektra dejstva koji je efikasan isključivo u jonskom obliku. Vezuje se na određena mesta na ćelijskom zidu bakterija, nagomilava se i zatim ulazi u ćeliju gde oštećuje DNK, denaturiše proteine i enzime i ometa sintezu proteina. Ćelija postaje porozna i njen sadržaj izlazi napolje što vodi ćelijskoj smrti.^{19,20}

Aquacel™ Ag+ Extra obloge ubrzavaju zarastanje komplikovanih hroničnih rana

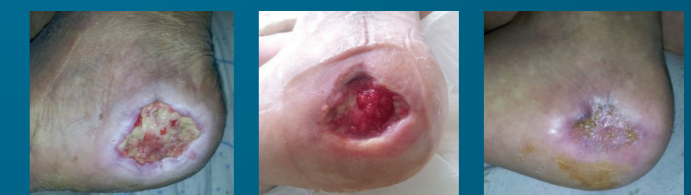Prikazi slučajeva

Primer 1 – rana:

Dijabetično stopalo (6+ meseci) sa sledećim kliničkim znacima: neprijatan miris, eksudat, naslage, sumnja na prisustvo biofilma.

Rezultati

Primenjene Aquacel™ Ag+ Extra obloge: koža oko rane se popravila, dno rane se popravilo, rana zarasla za 5 nedelja.



na prijemu

10 dana

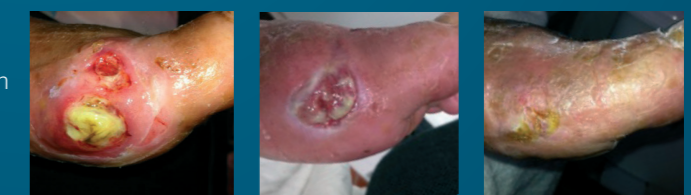37 dana

Primer 2 – rana:

Venski ulkus sa usporenim zarastanjem (3 meseca) sa sledećim kliničkim znacima: primena antibiotika i standardnih obloga sa srebrom nije dala rezultata.

Rezultati:

Primenjene Aquacel™ Ag+ Extra obloge: uklonjene su naslage, pojavilo se granulaciono tkivo. Ulkus je zarastao za manje od 7 nedelja.



na prijemu

15 dana

45 dana

Slike obezbedio Vitor Santos, Centro de Feroidas Sao Peregrino – Med Caldas